

Ключевые слова: печень, морфология, наноаквахелат серебра, сканирующая электронная микроскопия, острая кишечная инфекция

УДК 616.34-008.314.4-085.281.9:546.57-022.532:611.34/36.018

**Морфология печени при экспериментальной острой кишечной инфекции в условиях терапии коллоидным наноаквахелатом серебра**

*Е.С. Половьян, Р.А. Москаленко, Н.Д. Чемич, А.Н. Романюк, С.Д. Бончев*

*Кафедры патоморфологии, инфекционных болезней с эпидемиологией  
медицинского института Сумского государственного университета,*

*г. Сумы, Украина*

*Резюме. Изучено морфологическое состояние и морфометрические показатели печени крыс в условиях моделирования на самцах крыс острой кишечной инфекции, вызванной условно патогенными микроорганизмами. Применение наноаквахелата серебра уменьшает активность воспалительного процесса и морфологических изменений в органе. Исследование ткани печени с помощью сканирующей электронной микроскопии с микроанализом показало отсутствие накопления серебра в органе.*

За последнее десятилетие в Украине, как и во всем мире, ежегодно растет заболеваемость острыми кишечными инфекциями (ОКИ), которые по количественным показателям стабильно занимают второе место в структуре инфекционной патологии. При этом наблюдается увеличение роли условно патогенной микрофлоры (УПМ) семейства Enterobacteriaceae (*Proteus mirabilis*, *Proteus vulgaris*, *Klebsiella pneumoniae*, *Enterobacter cloacae*, *Citrobacter freundii*, *Serratia marcescendes* и др.) [2]. Одной из причин эпидемического неблагополучия, связанного с участием УПМ, является их высокая экологическая пластичность, обусловленная генетическим контролем активации факторов патогенности, антагонизмом с представителями нормальной микрофлоры, способностью к образованию биопленок [1]. Также, вследствие неконтролируемого использования

населением антибиотиков (АБ), происходит искусственная селекция УПМ с множественной устойчивостью к медикаментам. Таким образом, происходит циркуляция АБ во внешней среде и эволюция бактерий в сторону антибиотикорезистентности [5]. Исходя из вышесказанного, возникает необходимость пересмотра традиционного этиотропного лечения ОКИ, вызванных УПМ.

Сегодня значительный теоретический и практический интерес вызывают научные разработки нанотоксикологии и нанофармакологии по выяснению биофизических механизмов действия наночастиц на функции органов и систем организма, различных клеток, их мембран, митохондрий, рибосом, ферментов, нуклеиновых кислот [7]. Современные разработки нанотехнологии предлагают методы лечения пораженных органов и систем без негативного влияния на здоровые, что значительно повышает качество терапии [3, 4]. Например, в качестве альтернативы АБ используется коллоидный наноаквахелат серебра, стабилизированный лимонной кислотой с размерами частиц 25 нм. Именно такие размеры позволяют действующему препарату занимать большую площадь, что приводит к увеличению контакта серебра с возбудителями инфекционных заболеваний [11].

Для объяснения механизма действия наносеребра используется абсорбционная теория, согласно которой этот химический элемент поглощается бактериальными протопластами с дальнейшим связыванием тиамин и гуанина ДНК и деструкцией мембраны, что приводит к гибели возбудителя [10]. Широкий спектр антисептического действия серебра, отсутствие к нему резистентности у микроорганизмов, способствуют возрастанию заинтересованности ученых к этому микроэлементу во многих странах мира. На современном этапе серебро относят в группу микроэлементов с малоизученной биологической ролью, и, учитывая изменение физико-химических свойств элементов в нанометровом

диапазоне, необходимо создание практического и теоретического базиса нанофармакологии и нанотоксикологии для предупреждения ятрогенных микроэлементозов, в данном случае, аргирозов [8].

*Целью* настоящего исследования является изучение влияния препарата коллоидного наноаквахелата серебра на морфологию печени при экспериментальной модели ОКИ, вызванной УПМ.

### **Материалы и методы**

*Моделирование кишечной инфекции.* Эксперимент проводили согласно положения “Европейской конвенции о защите позвоночных животных, которые используются для экспериментальных и других научных целей” (Страсбург, Франция, 1985 год). ОКИ вызывали у 16 половозрелых самцов крыс массой 200-250 г путем перорального введения 1,0 мл смеси культур УПМ каждые 4 часа на протяжении 5 дней (*E. coli* гемолизирующая  $10^{10}$  КОЕ/мл, *K. pneumoniae*  $10^{10}$  КОЕ/мл, *St. aureus* (гиалуронидазная, лецитиназная, коагулазная, гемагглютинирующая активность)  $10^{10}$  КОЕ/мл, *Ps. aeruginosae*  $10^{10}$  КОЕ/мл, *Enterobacter cloacae*  $10^{10}$  КОЕ/мл, *Str. fecalis*  $10^{10}$  КОЕ/мл). Животные были разделены на две группы: 1-ой контрольной группе (8 крыс) – в качестве базисной терапии перорально вводили регидрон (2,5 мл/сутки), смекту (0,15 г/сутки в 3 приема) и панкреатин (12 мг/сутки в 3 приема); 2-я экспериментальная группа (8 крыс) – на фоне базисной терапии перорально получала по 2 мл коллоидного наноаквахелата серебра (0,02 мг/сутки), стабилизированного лимонной кислотой, с концентрацией 10мг/л каждые (24±2) часа в течение 7 дней. Раствор наносеребра необходимой концентрации готовили *ex tempore*. Общая длительность эксперимента составила 14 дней.

*Гистологическое исследование.* После выведения животных из эксперимента путем декапитации в условиях эфирного наркоза, осуществлялось взятие фрагмента печени. Гистологические срезы окрашивались гематоксилин-эозином по стандартной методике [6]. В

печеночной ткани измеряли площадь ядер и цитоплазмы гепатоцитов, подсчитывали количество клеток Купфера в поле зрения и количество гепатоцитов в печеночной балке [9]. Микрофотографии гистологических препаратов получали и обрабатывали с помощью цифровой системы вывода изображения «SEO Scan ICX 285 AK-F IEE-1394» и морфометрической программы «SEO Image Lab 2.0» (Сумы, Украина).

*Сканирующая электронная микроскопия.* Для проведения сканирующей электронной микроскопии (СЭМ) с микроанализом исследуемые образцы печени нарезались на блоки размером 3х3 мм и толщиной 1-1,5 мм, которые фиксировались в 3,125 % растворе глутарового альдегида на фосфатном буфере. Минимальное время фиксации образцов составляло 4-5 часов. Далее образцы промывались фосфатным буфером (рН 7,2) и помещались в 1% раствор тетраоксида осмия на том же фосфатном буфере на 2 часа. После фиксации осмием образцы промывали трижды бидистиллированной водой. Затем проводилась дегидратация в спиртах возрастающей концентрации. Обезвоженные образцы помещали в вакуумную камеру для просушивания под разрежением в течение 5 часов. Далее высушенные образцы монтировали на предметных столиках и напыляли золотом. Исследование проводилось на сканирующем электронном микроскопе РЕМ 100-У с микроанализом (ПО «Электрон», Сумы).

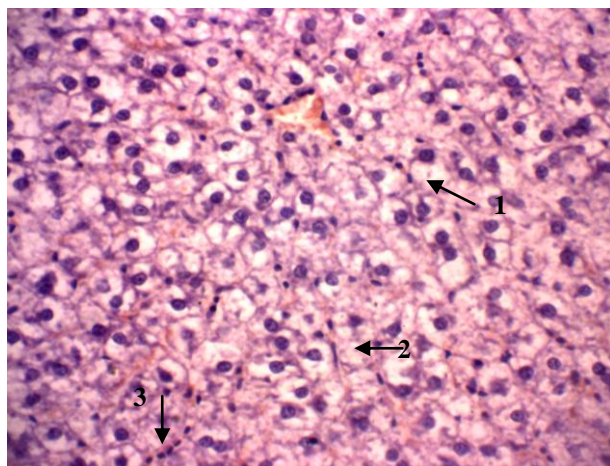
### **Результаты собственных исследований**

В ходе эксперимента у исследуемых животных на (2,88±0,18) день введения смеси культур УПМ наблюдались угнетение познавательной и двигательной активности, снижение аппетита. К (4,63±0,13) дню присоединились жажда, жидкий стул зелено-коричневого цвета без примесей слизи, крови; наблюдалось снижение массы тела на (9,81±0,3) %.

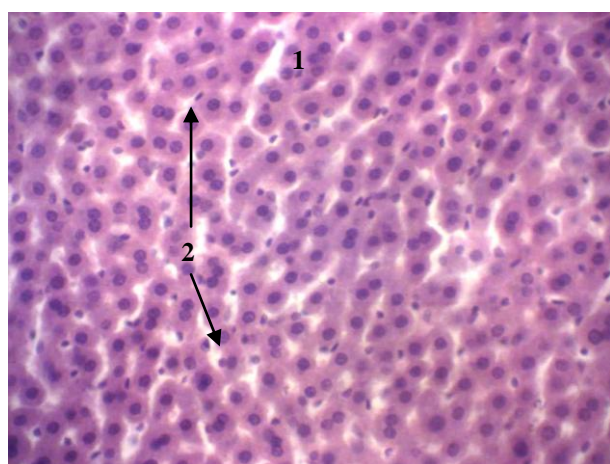
Во время лечения подопытных крыс обеих групп нормализация поведенческих и двигательных реакций, аппетита наступала в одинаковые

сроки – на  $(2,13 \pm 0,53)$  день от начала лечения. Использование разных схем лечения больше повлияло на длительность диарейного синдрома. Так, у крыс 2-й группы быстрее, сравнительно с 1-й, происходила нормализация испражнений, на  $(3,88 \pm 0,13)$  и  $(5,38 \pm 0,18)$  сутки от начала лечения соответственно,  $p < 0,001$ . За весь период наблюдения за животными летальных случаев не было.

В условиях базисной терапии ОКИ, вызванной УПМ, в печени были выявлены признаки нарушения ее морфологического гомеостаза. Гистологическая структура печени характеризуется частичной дисконкомплексацией печеночных балок, отеком паренхимы. Наблюдалось умеренное количество двухядерных гепатоцитов, некоторые печеночные клетки находились в состоянии жировой и выраженной баллонной дистрофии (рис. 1). Портальные тракты расширены за счет отека и воспалительного инфильтрата. В перипортальной зоне определялась незначительная лимфогистиоцитарная инфильтрация с формированием одиночных очагов некрозов. В поврежденных портальных трактах отмечались деструктивные изменения желчных протоков, дистрофические изменения эндотелия сосудов. Воспаление иногда распространялось в порто-портальном направлении, имелись одиночные внутридольковые инфильтраты. Центральные вены полнокровны, их эндотелий с признаками десквамации, базальная мембрана утолщена. Большинство синусоидов расширены и содержали цепочки лимфоцитов, наблюдалась гиперплазия клеток Купфера.



*Рис. 1. Печень после базисной терапии ОКИ, вызванной УПМ. Окраска гематоксилин-эозин. Ув. х360. Обозначения. 1 – гепатоциты в состоянии баллонной дистрофии, 2 – клетки Купфера, 3 – цепочки лимфоцитов*



*Рис. 2. Печень после лечения наноаквахелатом серебра ОКИ, вызванной УПМ. Окраска гематоксилин-эозин. Ув. х360. Обозначения. 1 – двухядерные гепатоциты, 2 – клетки Купфера*

В условиях терапии ОКИ раствором наноаквахелата серебра было выявлено оптимизацию гистологической структуры печени (рис.2). Уменьшался отек паренхимы, однако сохранялось расширение пространств Диссе и незначительная дисконплексація печеночных балок. Сравнительно с первой группой крыс, количество двухядерных гепатоцитов уменьшалось, отдельные гепатоциты находились в состоянии гидропической дистрофии. Часть портальных трактов содержало умеренное количество воспалительного смешанноклеточного инфильтрата, иногда с распространением в перипортальные зоны,

одиночные фокусы воспаления встречались внутри долек. В пораженных портальных трактах наблюдались явления деструкции и компенсаторной пролиферации желчных протоков, дистрофические изменения эндотелия сосудов. Также наблюдались полнокровие центральных вен, мелкие кровоизлияния в паренхиме печени. Некоторые синусоиды расширены, содержали одиночные лимфоциты, лейкоциты, гиперплазированные клетки Купфера.

При исследовании морфометрических показателей ткани печени были получены следующие результаты (табл. 1): средняя площадь ядер гепатоцитов в условиях базисного лечения ОКИ была в 1,4 раза меньше чем у крыс при использовании наноаквахелата серебра, а средняя площадь цитоплазмы в 1,7 больше. При этом количество клеток Купфера на 73,3 % было больше, а количество гепатоцитов в балке на 76,0 % меньше в поле зрения по сравнению с показателями полученными при исследовании печени крыс 2-й группы.

Табл.1. Морфометрические показатели ткани печени крыс.

Группа	Статистич. показатель	Площадь, мкм <sup>2</sup>		Количество	
		ядра	цитоплазмы	клеток Купфера (в поле зрения)	гепатоцитов в балке
I	$\bar{X}$	116,37	1151,02	50,63	17,38
	$S_x$	6,65	44,41	1,73	0,68
II	$\bar{X}$	168,09 *	679,2 *	37,13 *	22,88 *
	$S_x$	6,21	23,42	1,37	0,64

Примечание. \* - достоверная разница сравнительно с показателями первой группы,  $P \leq 0,001$

Исследование химического состава образцов печени проходило через всю толщину при помощи СЭМ с микроанализом. Средняя длина сканирования по линии составляла (510±200) мкм. В ходе исследования устанавливали уровни содержания в образцах Fe, Cu, Zn, Ag.

В печени животных, получавших базисную терапию (1 группа), в ходе микроанализа образцов материалов выявлены следующие уровни содержания в массовых долях: Fe – 0 %, Cu – 5,45 %, Zn – 2,83 %, Ag – 0 %. У животных 2-й группы: Fe – 0 %, Cu – 4,61 %, Zn – 1,95 %, Ag – 0 %.

### **Обсуждение полученных результатов**

Вопрос о физиологической роли серебра изучен недостаточно. Большинство ученых относят серебро к потенциально-токсичным и к потенциально-канцерогенным элементам [8]. Известно, что в организме серебро образует соединения с белками, может блокировать тиоловые группы ферментных систем, угнетать тканевое дыхание. При длительном контакте с серебром в производственных условиях этот элемент может накапливаться в печени [8]. Использование серебра в виде наночастиц предупреждает развитие осложнений, так как показано, что токсичность металлов в атомарном состоянии во много раз меньше, чем в ионном, полученном с применением солей [3]. С другой стороны, биоцидные свойства наночастиц меди, серебра, выражены только в отношении микроорганизмов [4].

Гистологическое исследование ткани печени экспериментальных крыс показало наличие морфологических изменений разной степени выраженности. Изучение морфометрических показателей ткани печени выявило достоверное различие всех характеристик – средней площади ядра и цитоплазмы, количества клеток Купфера и гепатоцитов в печеночной балке. Ядерно-цитоплазматическое соотношение в I группе животных составило 0,1, во II группе – 0,25. Существенная разница в показателях ядра и цитоплазмы в исследуемых группах можно объяснить наличием выраженной баллонной дистрофии гепатоцитов крыс, получавших только базисную терапию. Средняя площадь ядра у животных I группы свидетельствует о угнетении синтетических процессов в клетках



печени. Уменьшение количества гепатоцитов в печеночных балках в условиях базисной терапии, по-видимому, обуславливается их повреждением токсинами условно патогенных бактерий и воспалительным процессом, увеличение же количества звездчатых макрофагов (клеток Купфера) является показателем напряженности фагоцитоза, что может быть связано с утилизацией продуктов распада клеточных структур и микробных организмов. Таким образом, в 1-й группе преобладали явления неспецифического гепатита умеренной активности, а во 2-й активность воспалительного процесса в исследуемом органе была незначительной или минимальной.

Полученные результаты СЕМ с микроанализом состава микроэлементов в исследуемых образцах показывают наличие меди и цинка в постоянных концентрациях. Наличие серебра и железа в исследуемых образцах печени не было выявлено. При многоточечном исследовании (n=20) микроэлементов путем СЭМ с микроанализом, результаты не отличались от тех, которые были получены при сканировании по линии.

### **Выводы**

- 1 Активность воспалительного процесса и выраженность морфологических изменений ткани печени в условиях моделированной острой кишечной инфекции в группе животных, которые получали наноаквахелат серебра, снижается, что свидетельствует о позитивном эффекте исследуемого препарата сравнительно с базисной терапией.
- 2 По результатам сканирующей электронной микроскопии с микроанализом накопление серебра в ткани печени не происходит.

### **Литература**

1. Бондаренко В.М. Идеи И.И. Мечникова и современная микроэкология кишечника человека / В.М. Бондаренко, В.Г. Лиходед // Журнал микробиологии. – 2008. – № 5. – С. 23–29.
2. Возианова Ж.И. Диареогенные кишечные палочки / Ж.И. Возианова // Сучасні інфекції. – 2008. – № 3. – С. 4–9.
3. Использование биологически активных препаратов на основе наночастиц металлов в медицине и сельском хозяйстве / И.П. Арсентьева [и др] // В кн.: Индустрия наносистем и материалы: оценка нынешнего состояния и перспективы развития. М.: Центр «Открытая экономика». – 2006. –С.26-33.
4. Каплуненко В.Г. Эрозионно-взрывные нанотехнологии на основе нового физического явления / В.Г. Каплуненко, Н.В. Косинов // Вісник Запорізького національного університету. – 2008. - №2. – С.80-84.
5. Копча В.С. Корекція мікробіоценозу при лікуванні гострих кишкових інфекцій / В.С. Копча, С.А. Деркач // Інфекційні хвороби. – 2008. – № 2. – С. 31–37.
6. Микроскопическая техника: Руководство для врачей и лаборантов / Под ред. Д.С. Саркисова, Ю.Л. Перова. — М.: Медицина, 1996. — 542 с.
7. Нанотехнології, наномедицина: перспективи наукових досліджень та впровадження їх результатів у медичну практику / Л.Г. Розенфельд, В.Ф. Москаленко, І.С. Чекман [та ін.] // Український медичний часопис. – 2008. – № 5 (67). – С. 63–68.
8. Скальный А.В. Биоэлементы в медицине / А.В. Скальный, И.А. Рудаков. – М.: Изд. дом «Оникс 21 век»: Мир, 2004. – 272 с.
9. Ткаченко А.В. Морфофункциональные изменения в печени крыс при экспериментальной гипокинезии / А.В.Ткаченко, Г.И. Губина-

Вакулик // Буковинський медичний вісник. – 2006. – Т.10, №2. – С.111-114.

10. Чекман І.С. Біохімічний мінімум. Наночастинки: властивості та перспективи застосування / І.С. Чекман // Український біохімічний журнал. – 2009. – Т. 81, № 1. – С. 122–129.

11. Farah A.A. Chemically stable silver nanoparticle-crosslinked polymer microspheres / A.A. Farah, R.A. Alzarev-Puebla, H. Fenniri // Colloid Interface Science. – 2008. – № 319 (2). – P. 572–576.

Половьян Е.С. Морфология печени при экспериментальной острой кишечной инфекции в условиях терапии коллоидным наноаквахелатом серебра / Е.С. Половьян, Р.А. Москаленко, Н.Д. Чемич [и др.] // Наука молодых - 2014. - №1. - С. 44-52.